Aus der Ersten Medizinischen Klinik der Charité, Berlin und dem Laboratorium für Uebermikroskopie der Siemens & Halske, A. G. Berlin-Siemensstadt.

Zur Frage der Erythrocytenmembran

INAUGURAL-DISSERTATION

zur Erlangung des Medizinischen Doktorgrades an der Friedrich-Wilhelms-Universität zu Berlin

vorgelegt von

Klaus Zwickau
aus Großenhain

Tag der Promotion: 10. Dez. 1942

Buchdruckerei und Verlagsanstalt Rudolph Pfau, Berlin NW 7, Luisenstraße 21.

M 212

Gedruckt mit Genehmigung

der

Medizinischen Fakultät der Universität Berlin

Dekan: Prof. Dr. ~~Kreuz~~ Rost

Referent: Prof. Dr. Siebeck

Meinen lieben Eltern
in größter Dankbarkeit gewidmet!

Digitized by the Internet Archive
in 2026

https://archive.org/details/IA41385903_0035

Die Feinstruktur der roten Blutkörperchen des Menschen ist noch ungeklärt. Gesichert ist, daß diese Zellgebilde im strömenden Blut keinen Kern besitzen und vorwiegend Hämoglobin enthalten. Auf Grund der großen Bedeutung der Erythrocyten als Sauerstoffüberträger für den gesamten Stoffwechsel ist es verständlich, daß man sich seit langem um genauere morphologische Vorstellungen bemüht hat. Als wohl dringlichstes Problem soll die Frage nach dem Vorhandensein oder Fehlen einer Membran erörtert werden.

I. Stand der Frage nach dem Schrifttum.

Mit der begrenzenden Außenschicht der roten Blutkörperchen befaßten sich seit den grundlegenden mikroskopischen Untersuchungen Schwanns (28) namhafte Autoren. Jedoch ist es bisher weder mit mikroskopisch-histologischen oder mikroskopisch-physiologischenMethoden, noch unter Verwertung kolloidchemischer Anschauungen gelungen, einwandfreie, von allen Seiten anerkannte Ergebnisse über die Oberflächenschicht zu erhalten. Auch vor der Begründung der Zellehre wurden über den Bau der Erythrocyten schon bestimmte Hypothesen entwickelt (Blumenbach (3), Hewson (13)).

Overton (21) führte eingehende Untersuchungen an Tier- und Pflanzenzellen durch auf Grund ihrer Durchlässigkeitsverhältnisse. Er wandte sich von der Hypothese einer Niederschlagsmembran als Grenzschicht des Protoplasmas ab und führte die osmotischen Eigenschaften auf eine „auserwählte Löslichkeit" zurück. Spezielle Untersuchungen des Membranproblems der Erythrocyten werden von Overton jedoch nicht beschrieben.

Die größte Zahl der Autoren glaubte, daß die Umhüllung der roten Blutkörperchen eine Membran ist (Leydig (18), Kölliker (14), Schäfer (25), Schmitt, Bear, Ponder (26), Curtis (5) u. a.), wobei sie unter Membran eine zur Zelle gehörige, dieselbe deckende, deutlich vom Plasmakörper abgesetzte häutige Schicht verstehen. Dagegen sprechen die Autoren wie Dietrich

(7) meist von einer verdichteten Oberfläche, einer Oberflächensubstanz oder einer Grenzschicht und betonen, daß es sich dabei nicht um eine Membran handelt. Vereinzelt findet man die Anschauung vertreten, daß den Erythrocyten jede Umhüllung protoplasmatischer Substanz fehlen soll. Die bisher zur Lösung der speziellen Fragestellung angewandten Untersuchungsmethoden sollen im Folgenden kurz aufgezeigt werden. Das Problem ist vorwiegend durch die mikroskopische Beobachtung geprüft worden. Ein Teil der Autoren betrachtete im Lichtmikroskop den Hämolysevorgang oder Blutschatten, andere wandten histologische Färbemethoden an, schließlich versuchten einige mittels mikrurgischer Verfahren die Frage zu lösen.

Die schonendste Untersuchungsmethode, bei der am wenigsten Kunstprodukte zu erwarten waren, da der Vorgang reversibel sein soll, scheint die osmotische Hämolyse zu sein. Das Wasser dringt dabei zunächst in das Körperchen, das es zur Kugelform ausweitet, ein, nach einiger Zeit kommt es zum Austritt von Hämoglobin, das die umgebende Flüssigkeit gelb färbt, und der Erythrocytenschatten bleibt zurück. Bechhold (1) beobachtete die Hämolyse vorwiegend im lichtoptischen Dunkelfeld. Die zurückbleibende Substanz behandelte er mit verschiedenen Reagenzien und kam zur Vorstellung, daß ein ballonnetzartiges Gerüst die „Hülle" bilde. Brodersen (4) hat nach seinen umfangreichen Untersuchungen auf eine besondere Oberflächensubstanz geschlossen, diese aber nicht als Membran bezeichnet.

Der größte Teil der bisherigen Untersucher wandte aber die aus der Histologie oder Hämatologie bekannten Färbemethoden an, um die Oberflächenbeschaffenheit der roten Blutkörperchen zu erforschen. Man färbte unfixiertes und fixiertes, natives oder hämolysiertes Blut mit den mannigfaltigsten Farbstoffen auf Objektträgern oder im Reagenzglas. Die mit diesen Untersuchungsmethoden gewonnenen Befunde widersprechen sich sehr. Als wesentlichen neuen Befund beobachtete man das Auftreten von elektiv färbbaren „Randreifen" an tierischen (Galalesku (10), Meves (11) und angeblich auch an menschlichen Erythrocyten (Romieu (23)), deren Nachweis die Gegenwart einer besonderen, strukturierten Oberflächenschicht beweisen sollte. Diese Randreifen spielten in der Literatur eine große Rolle. Günther (11), der in seiner Zusammenfassung die verschiedenen Methoden zur färberischen Darstellung der Membran kritisch bespricht, kommt zur Ansicht, daß es nur

gelang, eine Randschicht der angetrockneten Erythrocyten elektiv zu färben, daß damit aber diese Erscheinung als Kunstprodukt das Vorkommen einer Membran oder einer besonderen Oberflächenschicht nicht beweisen könnte.

Die auch von Gutstein (12) behauptete elektive Färbbarkeit der Erythrocytenmembran konnte nicht einwandfrei bestätigt werden. Denecke (6) führt dieses Versagen der Färbmethode als Beweis an für das Fehlen einer „Membran im histologischen Sinne".

Die dritte wesentliche Methode, bei der man unter mikroskopischer Kontrolle das Problem zu lösen versuchte, war die Anwendung des Mikromanipulators. Péterfi und Olivo (22), Seifriz (29) sahen nach dem Anstich der Erythrocyten mit einer Mikronadel, daß sofort alles Hämoglobin nach außen abgegeben wurde und folgerten, daß das rote Blutkörperchen ein von einer Membran umgebenes Gebilde sein müßte.

Moderne Autoren, die zu diesem Problem Stellung nehmen, lassen sich von kolloid-chemischen Gedankengängen leiten und sprechen von einer Grenzschicht aus zähflüssigem Ektoplasma (Günther (11), von einer Randverdichtung der Erythrocyten (Klinke (15)). Fischer (8) spricht von einem „Adsorptionsphänomen" und bestreitet die Existenz einer Membran. Bei Naegeli (20) wird eine Membran nicht angenommen.

Wir sehen also im allgemeinen heute folgende morphologische Vorstellung vorherrschend vertreten: Das menschliche rote Blutkörperchen besitzt keine Membran im histologischen Sinne mit scharfer Abgrenzung gegen die protoplasmatische Substanz, sondern höchstens eine feine Verdichtung des Protoplasmas an seiner Oberfläche. Andererseits geht die physiologische Betrachtung der osmotischen Vorgänge und des Sauerstoffaustauschs fast immer diskussionslos von der Vorstellung einer Membran aus.

In den folgenden Ausführungen soll nun erneut die Frage nach der begrenzenden Umhüllung der roten Blutkörperchen untersucht werden. Mit einer neuen mikroskopischen Untersuchungsmethode, der Beobachtung im Uebermikroskop, mit der bereits die Frage der Bakterienmembran von E. Frühbbrodt und H. Ruska (9) geklärt wurde, soll gezeigt werden, daß an zahlreichen, unterschiedlich hergestellten Präparaten eine Membran dargestellt und damit ihre Existenz wahrscheinlich gemacht werden konnte. Für die Histologie und Physiologie wird es beim Vorhandensein einer Membran von Wichtigkeit sein, inwieweit diese Zellmebran eine aktive Tätigkeit

zu entfalten vermag. Hierüber kann die rein morphologische Methode keine Feststellungen treffen, jedoch kann auf gewisse Eigenschaften der Membran aus ihrem Verhalten bei der Präparation geschlossen werden.

II. Die Untersuchungsmethoden.

Das optisch mit dem hohen Auflösungsvermögen von 2,5 mμ arbeitende Siemens-Uebermikroskop (B. v. Borries u. E. Ruska (2)) kann nicht bei Anwendung derselben präparativen Technik verwendet werden wie das Lichtmikroskop. Dünnste Zaponlackfilme dienen als Objektträger (H. Ruska (24)), auf die das Objekt aus wäßriger Suspension aufgetrocknet wird. Im Hellfeld des Uebermikroskops gelangt innerhalb der Grenzdicke des Objekts unmittelbar die Massenverteilung zur Abbildung (v. Borries u. E. Ruska (2)), so daß die Färbetechnik der Histologie vorläufig außer Betracht bleiben kann. Die von C. Wolpers und H. Ruska 1938 ausgeführten unveröffentlichten Untersuchungen der menschlichen Erythrocytenmembran zeigten, daß es von großer Wichtigkeit war, möglichst einzelne hämolysierte Erythrocyten auf die dünnen Zaponlackfilme auftrocknen zu lassen, da die fixierten, hämolysierten Blutkörperchenreste das Bestreben haben, aneinander zu haften, sich übereinander zu legen. Die von Wolpers und Ruska (30) angegebene präparative Technik zur elektronenoptischen Untersuchung des Blutes wurde allgemein eingehalten.

Das Untersuchungsmaterial zur Präparatherstellung wurde durch Venenpunktion am gesunden Menschen entnommen. Auf strengste Sterilität wurde geachtet und alle zu evtl. falschen Ergebnissen führende Prozeduren wurden weitgehend vermieden und sterile und staubfreie Spritzen, Kanülen, Reagenz- und Zentrifugengläser verwendet. Die sich als besonders günstig erweisende präparative Methode wurde allgemein eingehalten: Das steril entnommene Venenblut wurde sofort in die hämolysierende Flüssigkeit (hypotonische Kochsalzlösung bezw. destilliertes Wasser) gespritzt und vorsichtig vermischt. Die hämolysierende Flüssigkeit war volumenmäßig 10- oder 20fach größer als der mit ihr vermischte Blutanteil. Der Eintritt der Hämolyse und ihre Vollständigkeit wurden im Lichtmikroskop sowie durch das Lackfarbenwerden kontrolliert. Es wurde das hämolysierte Blut kurz (3 bis 5 Min.) zentrifugiert, so daß sich die Blutkörperchen im sterilen Zentrifugenröhrchen ab-

setzten. Bei dem größten Teil der Präparate erfolgte nun die Osmium-Fixation. Die Flüssigkeit des Zentrifugenröhrchens wurde abgegossen und die abgesetzte Substanz im gleichen Verhältnis (1 : 1) mit 1% Osmiumtetroxydlösung fixiert, Fixationsdauer durchschnittlich ca. 30 Minuten. Daran schloß sich eine 3- bis 4malige Waschprozedur mit destilliertem Wasser. Es wurde jedes Mal frisches aqua dest. auf das Sediment gegossen, durchmischt und erneut zentrifugiert(durchschnittlich bei 3000 Umdrehungen/5 Min.). Das vorher abgegossene Waschwasser wurde auf seinen Eiweißgehalt mit Sulfosalicylsäure geprüft. Nach vier derartigen Waschungen war die Sulfosalicylprobe meist negativ. Nun erfolgte unter lichtmikroskopischer Kontrolle die oben erwähnte Auftrocknung auf die Objektträgerfilme des Uebermikroskops. Hierzu wurde eine wäßrige Suspension hergestellt (abgesetztes Blutkörperchenmaterial: aqua dest. = 1 : 4). Die Präparatherstellung fixierter normaler Erythrocyten, d. h. unhämolysierter roter Blutkörperchen erfolgte mit derselben Fixations- und Waschmethode. Unfixierte Membranen wurden auf an anderer Stelle näher beschriebene Weise dargestellt, und zwar ohne jedes Zentrifugieren und Waschen. Unfixierte nichthämolysierte Erythrocyten konnten nach dreimaligem kurzem Waschen und Zentrifugieren mit physiologischer Kochsalzlösung (ebenfalls 20 Sek.) dargestellt werden.

III. Der übermikroskopische Nachweis der Erythrocytenmembran.

Betrachtet man normale unfixierte, mit physiologischer Kochsalzlösung gewaschene Erythrocyten im Uebermikroskop (Abb. 1), so kann nichts auffallendes an ihnen bemerkt werden, was auf das Vorhandensein einer Membran Rückschlüsse erlaubte. Wie auch unter dem Lichtmikroskop zeigen die roten Blutkörperchen teils eine aufgehellte mittlere Zone, teils sind sie gleichmäßig undurchstrahlbar. Die Außenkontur ist leicht gewellt.

Die Untersuchung von in Osmium fixierten und mit aqua dest. gewaschenen Erythrocyten führt zu ähnlichem Ergebnis. Teils ist die Mitte aufgehellt, teils ohne Aufhellung (Abb. 2). Im Gegensatz zu den unfixierten Blutkörperchen ist aber die Außenkontur dieser annähernd Kugelform zeigenden Erythrocyten eine glatte.

Da der Vorgang der hypotonischen Kochsalz- oder Wasserhämolyse zu übereinstimmenden Beobachtungen führt, wurden die Hämolysen daraufhin fast durchweg mit aqua dest. ausgeführt.

Es kann immer wieder festgestellt werden, daß einzelne Erythrocyten nicht in gleicher Weise den Inhalt abgeben wie die große Masse. Das bedeutet, daß die Widerstandskraft der roten Blutkörperchen gegenüber der hämolysierenden Wirkung des Wassers oder einer bestimmten hypotonischen Kochsalzlösung nicht allgemein die Gleiche ist. So zeigt Abb. 3 einen partiell hämolisiert fixierten Erythrocyten mit Faltenbildung. Dieser Erythrocyt ist einem Präparat entnommen, das mit aqua dest. behandelt, alle übrigen Blutkörperchen im total hämolysiertem Zustand zeigte. Eine verschieden schnelle Hämolysegeschwindigkeit könnte wohl hier mit der unterschiedlichen Erythrocytenresistenz zusammenhängen.

Vor der weiteren Erörterung der Versuchsergebnisse erscheint es wesentlich, die Begriffe, welche für das die Körperchen umgebende Gebilde im Schrifttum zu finden sind, hier anzuführen. Bezeichnungen, wie Plasmahäutchen, Grenzschicht, Hülle, Oberflächenhäutchen usw. werden in der Literatur, oft ohne genau definierte zu werden, gebraucht. Als „Crusta" bezeichnet F. E. Schulze (27) eine härtere Rindenschicht, die ohne schärfere Grenze in die darunterliegende Plasmamsase übergeht. In Löhners (19) Uebersicht derartiger Begriffsdefinitionen stellt die „Pellicula" eine verdichtete äußere membranöse Protoplasmaschicht dar, welche von einer selbständig sich abhebenden Membran wohl zu unterscheiden ist. F. E. Schulzes „Pellicula" dagegen ist eine allseitig die Zelle umschliessende Membran, er gab histologisch eine gute Definition, für die allein der morphologische Charakter ausschlaggebend sein soll: „Eine Zellmembran ist jede den Plasmakörper der Zelle deckende, selbst vom Plasmakörper deutlich abgesetzte, häutige Schicht, insofern sie zur Zelle gehört". — Die alte Membran der Schwannschen Zellehre ist eine deutlich abgesetzte doppelt konturierte Wand, die einen mit Plasma gefüllten Hohlraum einschließt; eine in sich zusammenhängende häutige Grenzschicht. Löhner verlangt, daß die „Membran im histologischen Sinne" wahrnehmbar, darstellbar und isolierbar sein müsse.

Die kolloidchemischen Definitionen sind wenig scharf abgegrenzt. Leuthardt (17) bezeichnet ganz allgemein eine Membran als „flächig ausgebreitetes Gel", ohne deren Begrenzung und Beziehung zum eingeschlossenen Inhalt näher zu beschreiben.

Uns selbst scheint es zweckmäßig, flächenhaft ausgedehnte Gebilde als eine Membran zu bezeichnen, wenn sie sowohl eine beiderseitige, scharfe, morphologisch bestimmte Grenze als auch einen

von dem eingeschlossenen Inhalt strukturell differenzierten Aufbau besitzen. Im Gegensatz dazu zeigt das Plasmahäutchen oder die Pellicula, einen unscharfen Uebergang zum Innern des umschlossenen Gebildes, während als Grenzschicht lediglich die Grenzfläche zweier verschiedener Phasen zu bezeichnen ist.

Bei den Versuchen, die Erythrocyten nach hypotonischer Kochsalz- und aqua dest. Hämolyse im unfixierten Zustand zu betrachten, wurde berücksichtigt, diese Blutkörperchen möglichst wenig äußeren Einflüssen auszusetzen. Zu einem kleinen, mit physiologischer Kochsalzlösung verdünnten Venenbluttröpfchen in einer Platinöse wurde ein aqua dest. Tröpfchen hinzugegeben und dieses Gemisch sofort auf den Objektträgerfilm aufgetragen und im Uebermikroskop betrachtet. Abb. 4 zeigt das Ergebnis eines so entstandenen, unfixierten Blutschattens. Die auftretenden „Verunreinigungen" sind zurückzuführen auf die Anwesenheit des Serums und der physiologischen Kochsalzlösung im Präparat. An dieser unfixierten Membran sind Falten nicht nachweisbar.

Die Untersuchung fixierter Präparate rundet das Bild der unfixierten hämolysierten Erythrocytengebilde ab und führt zur Darstellung der auf dem Wege der Osmium-Fixation gewonnenen Membranen. Die beschriebene Methode brachte durchweg dieselben Ergebnisse. Um ein Uebersichtsbild zu bekommen, wird der dünne Zaponlackfilm absichtlich mit vielen Erythrocytenschatten beschickt, was leicht zum Reißen des Films führt. Die trotzdem gut verwertbare Aufnahme (Abb. 5) zeigt die dicht aneinandergelagerten Membranen, welche die an kernhaltigen Körperchen bereits beobachtete Faltenbildung auch bei geringer Vergrößerung schon vermuten läßt. Bei höherer Vergrößerung zeigt Abb. 6 das Bild einer Membran, die von ein- und derselben Suspension stammt. Bei diesem Präparat wurde durch die lichtmikroskopische Kontrolle festgestellt, daß nur wenige Gebilde auf dem Film aufgetrocknet waren. Daraufhin wurde das Präparat eingeschleust und betrachtet. Hier tritt die Faltenbildung schon deutlicher in Erscheinung, obwohl der Erythrocyt nicht völlig hämolysiert zu sein scheint. Allgemein tritt die ballonähnliche Form zu Tage und keinem der hämolysierten, getrockneten und fixierten Erythrocyten fehlen die Falten (Abb. 7). Besonders vollständig hämolysiert erscheint die Membran der Abb. 8, welche sich auf einer Seite mit einer anderen überdeckt. Im allgemeinen wird bei allen Präparaten Wasser- oder Kochsalz hämolysierter roter Blutkörperchen ein durch Platzen etwa entstandener Riß nicht fest-

gestellt. Lepeschkin (16) sagt, daß noch kein Forscher das Platzen oder die Anwesenheit einer Oeffnung in oder nach der Hämolyse beobachten konnte. Alle nach oben angeführten Methoden bildmäßig festgehaltenen Untersuchungen bestätigten diese Tatsache durchweg.

Man muß sich natürlich darüber im klaren sein, daß irgendwelche Artefakte leicht entstehen und für tatsächlich vorhandene Zellbestandteile gehalten werden können.

Die Hämolyse, welche mit hypotonischer Kochsalzlösung oder aqua dest. durchgeführt wurde und in beiden Fällen gleiche Resultate ergibt, führt ausnahmslos zu einem Gebilde, das wohl als Membran bezeichnet werden kann.

Die leichte Unschärfe der Bilder deutet auf eine gewisse Quellung der Membranen, mit der auch ihre Neigung zur Verklebung zusammenhängen dürfte. Von kombinierten Fixationsmethoden wird abgesehen und als schonendste Fixation, die mit 1% Osmiumtetroxydlösung gewählt. Zeiger (31) bezeichnet das Osmiumtetroxyd als idealstes Härtungsmittel, da es die Bildung von lichtmikroskopisch erkennbaren Strukturartefakten verhindert. Es handelt sich bei dieser Fixation um eine eigentümlich feste Gelatinierung der Zellbestandteile, bei der auch die Lipoide weitgehend erhalten bleiben. — Die Güte der Fixation wird dadurch bewiesen, daß mit Osmiumtetroxyd sorgfältig fixierte Erythrcyten in aqua dest. keine Hämolyse mehr zeigen. Die Membrandicke scheint durch längere Fixation nicht verändert zu werden. Die 60 Min. währende Fixation der roten Blutkörperchenmembran weist unter dem Uebermikroskop gegenüber der nur 1 Min. währenden keinen stärkeren Unterschied auf. Es muß weiterhin berücksichtigt werden, daß die fixierten, wasserreichen Objekte im Hochvakuum des Uebermikroskops einem Schrumpfungsprozeß unterliegen (Wolpers u. H. Ruska (30)). Formveränderungen bei normaler Elektronenbestrahlung sind nicht festzustellen. — Das Zentrifugieren während des notwendigen Waschprozesses verändert auf Grund lichtmikroskopischer Kontrolle die fixierten Erythrocyten nicht.

Die Gleichmäßigkeit aller Befunde nach hypotonischer Kochsalz- und Wasserhämolyse sollte es wahrscheinlich machen, daß es sich bei dem gefundenen Gebilde um eine vorgebildete Struktur und kein Fällungsprodukt handelt. Die Erscheinung der Faltenbildung läßt

uns vermuten, daß diese Struktur eine den Inhalt umhüllende Membran ist. Diese Falten sind einmal schmal, einmal breit, erscheinen sichel- oder auch spiedelförmig und überkreuzen sich ohne gegenseitige Beeinträchtigung in beiden Schichten der übereinander projizierten Wände. Kurzum, es zeigen sich alte Faltenbildungen, welche an einem ballonartigen Gebilde, das nach Verlust seines Inhalts zusammengefallen ist, denkbar sind. Vorwiegend ein Verlust des Inhalts kann der Membran zu Faltungen Anlaß geben, wenn durch die stattgefundene Hämolyse der Inhalt verloren ging.

Von den Faltenformen rückschließend auf die Eigenschaften der Membran muß eine gewisse Verformbarkeit angenommen werden. Die verschiedenen Gestaltveränderungen, welche schon lichtmikroskopisch feststellbar erhebliche Anforderungen an diese Eigenschaft und die Dehnbarkeit stellen, beweisen dies ebenso, wie alle übermikroskopischen Beobachtungen, aus denen zu sehen ist, daß die Membranen der hämolysierten Erythrocyten größer sind als die der intakten. Die Elastizität als weitere Eigenschaft der Membran erscheint demnach begrenzt, insofern die gedehnten Membranen nicht wieder auf die Ausgangsgröße schrumpfen.

Abschließend soll die Dicke der Erythrocytenmembranen auf Grund der übermikroskopischen Beobachtungen annähernd bestimmt werden.

Seifriz (29) hat dem Frosch-Erythrocyten mit dem Mikromanipulatur die „Haut" abgezogen und stellte eine Membrandicke von 0,7 μ = 700 m μ fest. Lepeschkin (16) errechnete nach seinen Beobachtungen im Dunkelfeld eine Membrandicke von 0,5 μ = 500 m μ.

Bei stärkster Elektronendurchstrahlung eines Osmium fixierten in aqua dest. hämolysierten Erythrocyten-Prparates wurde der 10 bis 20 m μ dicke Zaponlackfilm mitsamt der Membran zum Aufrollen gebracht (Abb. 9). Dabei bekam man eine deutliche Profilansicht der Membran und des Films scharf zu sehen. Vergleichend konnte nach den Angaben von H. Ruska (24) bezüglich der Filmdicke geschätzt werden, daß die aus der „oberen und unteren Haut" zusammengesetzte Membran in der einfachen Schicht vermutlich nicht wesentlich dicker war als der Zaponlackfilm. Somit wird die Dicke der nach hypotonischer Hämolyse mit Osmium fixierten und durch das Hochvakuum getrockneten Erythrocytenmembran (Abb. 9) auf etwa 20—30 m μ geschätzt.

IV. Zusammenfassung.

Mit Hilfe der Uebermikroskopie wurden osmotisch hämolysierte Blutkörperchen erneut untersucht. Die Ergebnisse bestätigen die Vorstellungen jener Autoren, die die Erythrocyten als von einer Membran umhüllte Zellgebilde auffassen.

Bildmäßig ergibt sich mit dem Uebermikroskop erstmalig die klare Darstellung der fixierten, grundsätzlich Falten aufweisenden und der unfixierten, faltenlosen Erythrocytenmembran, nachdem die roten Blutkörperchen in allen Fällen hämolysiert worden waren.

Die Dicke der nach hypotonischer Hämolyse fixierten und getrockneten Erythrocytenmembran wurde auf 20—30 m μ geschätzt.

Den Herren Dr. H. Ruska und Dr. C. Wolpers danke ich für die Ueberlassung des Themas, die Anregung und die jederzeit in überaus entgegenkommender Weise gewährleistete Hilfe.

Bild 1 6138/40



Bild 2 5806/40

Bild 3 4413/40

Bild 4 6139/40

Bild 5 4291/40

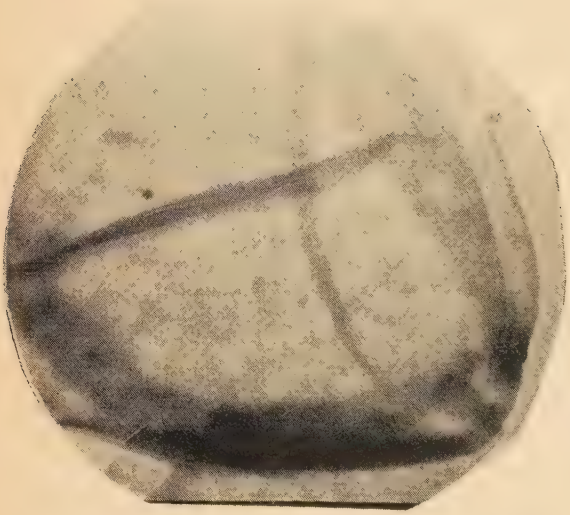

Bild 6 4254/40

Bild 7 5621/40

Bild 8 5622/40

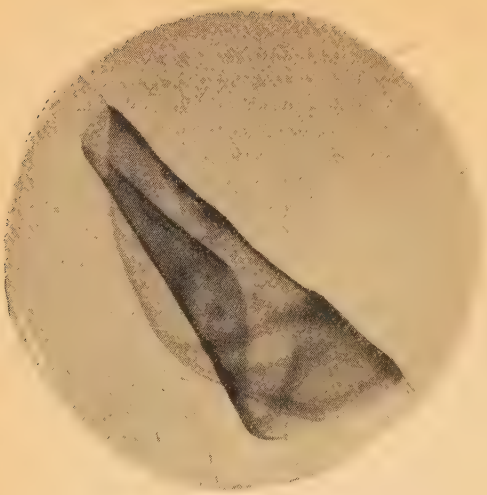

Bild 9 5625/40

Elektr. opt. Aufnahmen:
Laboratorium für Uebermikroskopie
der Siemens & Halske A. G.
Berlin-Siemensstadt.

Bildunterschriften.

Bild 1 6138/40
Unfixierter, durchstrahlbarer, mit physiologischer Kochsalzlösung gewaschener Erythrocyt
el. opt.: 6250: 1

Bild 2 5806/40
Osmiumfixierter Erythrocyt
el. opt.: 7200 : 1

Bild 3 4413/40
Partielle, osmotische Hämolyse eines osmiumfixierten Erythrozyten. Faltenbildung der Membran.
el. opt.: 8900 : 1

Bild 4 6139/40
Unfixierte faltenlose Erythrocytenmembran
el. opt.: 8375 : 1

Bild 5 4291/40
Uebersichtsbild von osmiumfixierten Erythrocytenmembranen
el. opt.: 1000 : 1

Bild 6 4254/40
Osmiumfixierte Erythrocytenmembran bei unvollständiger osmotischer Hämolyse mit Faltenbildung
el. opt.: 12 000 : 1

Bild 7 5621/40
Osmiumfixierte Erythrocytenmembran mit Faltenbildung
el. opt.: 8580 : 1

Bild 8 5622/40
Osmiumfixierte Erythrocytenmembran mit Faltenbildung
el. opt.: 9460 : 1

Bild 9 5625/40
Künstlich aufgerollte, osmiumfixierte Erythrocytenmembran
el. opt.: 9460 : 1

Schrifttum.

1. H. Bechhold: Münch. med. Wochenschrift 1921, Band 68 S. 127.
2. B. v. Borries und E. Ruska: Zs. f. t. Phys. 20, 226 (1939), Ergeb. d. exakt. Naturw. 19, 237 (1940).
3. I. F. Blumenbach: Institut physiol., Göttingen 1787.
4. J. Brodersen: Handb. d. mikroskop. Anatomie d. Menschen von W. v. Möllendorf, **2**, I. Teil, 596—607 (1927).
5. H. J. Curtis: J. gen. Physiol. **19**, 1929 (1936).
6. G. Denecke: Handb. d. inneren Med. von G. v. Bergmann, **4**, I. Teil 42—45 1926, 2. Aufl.
7. A. Dietrich: Münch. med. Wo. 1921, S. 457.
8. M. H. Fischer: Kolloid Zs. **5**, 146—150 (1909).
9. E. Frühbrodt und H. Ruska: Arch. f. Mikr. Biologie, Bd. 11, S. 137, 1940.
10. P. Galalescu: Referiert im Kongreß Zbl. f. inn. Med. **25**, 499 (1923).
11. H. Günther: Im Handbuch d. allg. Hämatologie von Hirschfeld und Hittmair, S. 42—46 (1923), Band I.
12. M. Gutstein: Virchow-Arch. **263**, 741 (1927).
13. Hewson: Exp. inquires, into the properties of the blood, London (1774—77).
14. A. Kölliker: Handb. d. Gewebe-Lehre d. Menschen, Leipzig, 4. Aufl. 1863, S. 13 und 22.
15. K. Klinke: Medizinische Kolloid-Lehre von Lichtwitz-Liesegang-Spiro, S. 383 (1935).
16. W. W. Lepeschkin: Protoplasma, **2**, 143 (1927), Fol. Hämatol. **54**, 54—56 (1936).
17. F. Leuthardt: Med. Kolloid-Lehre von Lichtwitz-Liesegang-Spiro, 1935, S. 76.
18. F. Leydig: Lehrbuch der Histol. d. Mensch. u. d. Tiere, 1857, S. 445, Frankfurt a. M.
19. L. Löhner: Arch. f. mikrosk. Anatomie, **71**, 129 (1908).
20. O. Naegeli: Blutkrankheiten und Blutdiagnostik, Handb. d. Krankheiten des Blutes, 10, (1925), 4. Auflage.
21. E. Overton: Vierteljahresschrift d. Naturforschenden Gesellschaft Zürich, Bd. **40**, S. 159—201, 1895, Zürich und Bd. **44**, S. 88—135, 1899, Zürich.
22. T. Péterfi und O. Olivo: Arch. f. exp. Zellforsch. **4**, 149 (1927).
23. Romieu, Cpt. R.: Soc. Biol. **86**, 1090 (1922).
24. H. Ruska: Natwiss. **27**, 287 (1939).
25. E. A. Schäfer: Histologie, übersetzt von W. Krause, Leipzig 1889, S. 15.

26. F. O. Schmitt, R. S. Bear and E. Ponder: Journ. of Cellular and Comparative Physiol. **9**, 89 (1936/37).
27. F. E. Schulze: Biol. Zbl. **16**, 852 (1896).
28. Th. Schwann: Mikros. Untersuchungen über die Uebereinstimmung in Struktur und Wachstum der Tiere und Pflanzen, 1839, S. 75, Berlin.
29. Seifriz: Protoplasma, **1**, 346 (1927).
30. C. Wolpers und H. Ruska: Kli. Wo. **18**, 1077—1081 u. 1111/1117 (1939).
31. K. Zeiger: Medizinische Kolloid-Lehre v. Lichtwitz-Liesegang-Spiro, 1935, S. 979, Dresden-Leipzig.

Lebenslauf.

Ich, Klaus Zwickau, wurde am 30. Juni 1917 in Großenhain als Sohn des damaligen preuß. Hauptmanns der Fliegertruppe Kurt Zwickau und seiner Ehefrau Marie-Luise geb. Praetorius geboren.

Im Anschluß an die Grundschule in Berlin besuchte ich die humanistischen Gymnasien in Lichterfelde und Steglitz. An letzterem bestand ich im März 1937 die Reifeprüfung. Nach siebenmonatlichem Arbeitsdienst besuchte ich ab 1. November d. J. die Universität Rostock und legte an dieser im Oktober 1938 mein Vorphysikum und im Juli 1939 mein Physikum ab.

Am 27. August 1939 wurde ich zur Infanterie eingezogen. Nachdem ich zwischendurch zum Studium beurlaubt, an der Universität Berlin studierte, kam ich im Februar 1940 ins Feld und nahm als Unteroffizier in einer Infanterie-Komp. am französischen Feldzug teil.

Nach Beurlaubung vom Heeresdienst im Juli d. J. famulierte ich 5 Monate an der Ersten Medizinischen Klinik der Charité.

Am 27. September 1940 wurde ich auf meinen Wunsch in die Luftwaffe übernommen.

Ich studiere jetzt im Juni 1941 als San.-Feldwebel nebendienstlich im 4. Klin. Semester. 1942 werde ich mich zum Staatsexamen melden.